

观察蒙药额尔敦乌日勒对兔视网膜缺血再灌注损伤的保护作用

乌仁图雅* (内蒙古医学院 呼和浩特 010110)

鲍红艳 (内蒙古中蒙医院 呼和浩特 010020)

摘要:目的:通过观察兔视网膜缺血再灌注(RIR)损伤后,视网膜中丙二醛(MDA)含量、超氧化物歧化酶(SOD)活性和形态学的变化来探讨蒙药额尔敦乌日勒对RIR损伤的保护作用。方法:将60只日本大耳白兔随机分为正常组、模型组、蒙药组及维生素E组。采用升高兔眼压到110mmHg持续60分钟的方法制作视网膜缺血再灌注模型。分别在缺血再灌注24、72、168h后测定视网膜中MDA含量和SOD活性,并作光镜切片进行形态学观察。结果:模型组视网膜的内核层变薄、细胞排列紊乱,神经节细胞明显减少、有大量空泡形成,伴随MDA含量升高和SOD活性下降。上述变化随时间延长而加重。而蒙药组内核层和神经节细胞层分别比模型组、维生素E组增厚,细胞排列整齐。MDA含量比模型组、维生素E组均明显降低,SOD活性明显升高。结论:蒙药额尔敦乌日勒能降低视网膜中MDA含量、升高SOD活性。能够清除自由基,减轻视网膜组织损伤,对视网膜缺血再灌注损伤具有保护作用。

关键词:额尔敦乌日勒 视网膜 缺血再灌注损伤 丙二醛 超氧化物歧化酶

缺血性视网膜损伤是眼科常见的一种临床表现。归属于蒙医“哈日拉干病”范畴^[1],蒙医理论认为主因清浊不华,气血循环不畅所致。视网膜缺血再灌注(RIR)损伤是近年来引起广泛重视的眼科新课题。探讨RIR损伤的发生机理,寻找防治RIR损伤的药物,具有重要的理论和实践意义。蒙药额尔敦乌日勒可以保护脑缺血再灌注损伤^[2],但对RIR损伤有无影响,尚未见报道,我们对此作了初步观察。

一、材料与方法

1. 实验动物及分组

收稿日期:2008-01-28

修回日期:2008-02-15

* 联系人:乌仁图雅,蒙医学教授、硕士生导师,主要研究方向:蒙西医结合临床、蒙医文献,Tel:0471-6938022, E-mail:wuruntuya@yahoo.com.cn.

内蒙古农业大学动物中心提供的日本大耳白兔60只,健康无眼病。雌雄不限,体重2.5~3.0kg。随机分为正常组、模型组、蒙药组、维生素E组,又根据再灌注时间不同分为24、72、168h组。

2. 主要仪器和试剂

721分光光度计(上海第三分析仪器厂),JN-A型精密扭力天平(上海第二天平仪器厂)。丙二醛测试盒,超氧化物歧化酶测试盒(南京建成生物工程研究所)。

3. 动物模型制备

以20%乌拉坦5mL/kg耳缘静脉麻醉动物,0.5%的卡因结角膜表面麻醉。取7号头皮针行前房穿刺,该针连一输液瓶,瓶内盛无菌生理盐水。将盐水瓶升

高至距兔眼高 150cm 高度来诱导视网膜缺血。根据结膜虹膜苍白,角膜水肿,散瞳后眼底镜检查可见视网膜血流完全阻断,为视网膜缺血成功的标志。持续 60min 后降低输液瓶高度达正常水平拔除穿刺针,恢复视网膜供血,即成 RIR 模型。再灌注 24、72、168h 后立即处死动物,摘除双眼。

4. 给药方法

于造模前 7 天按体重下胃管给药,蒙药组灌入珍珠丸 0.15g/kg,维生素 E 组灌入维生素 E 1.00mg/kg,1 次/日。正常组及模型组给予等量生理盐水。

5. 观察方法

(1) 光镜标本制作。

分别于再灌注后 24、72、168h 处死兔,立即摘除左眼置于 10%中性甲醛固定液中固定 48h,脱水、透明、石蜡包埋制成 5 μm 厚的石蜡切片,常规 HE 染色,光镜下观察。

(2) MDA 和 SOD 测量。

再灌注 24、72、168h 后处死兔,立即摘除右眼置冰生理盐水中,环行切开角巩缘,弃去眼前节及玻璃体。外翻眼球壁剥离视网膜,精密扭力天平称湿重。用双蒸水配成 8%的湿重进行匀浆。将匀浆液倒入离心管 3000 转/分,离心 15min。取上清液按试剂盒操作说明以比色法测定 MDA 含量和 SOD 活性。

6. 统计学分析

全部数据应用 SPSS12.0 统计软件进行统计分析,对各组数据求均数及标准差。多组比较用单因素方差分析,两两比较用 t 检验。取 $\alpha=0.05$ 作为检验水准, $P<0.05$ 有显著性差异。

二、结 果

1. 额尔敦乌日勒对 RIR 损伤后视网膜中 MDA 含量的影响

正常组兔视网膜匀浆中 MDA 含量为 $0.0624 \pm 0.0180\text{nmol/mgprot}$ 。其它各组 MDA 含量及组间比较结果见表 1。

2. 额尔敦乌日勒对 RIR 损伤后视网膜中 SOD 活性的影响

正常组兔视网膜匀浆中 SOD 活性为 $28.861 \pm 6.191\text{U/mgprot}$ 。其它各组 SOD 活性及组间比较结果见表 2。

3. 光镜检查

正常组兔视网膜结构清晰,完整(图 1)。模型组缺血再灌注 24h 后,视网膜内核层细胞排列紊乱,部分神经节细胞空泡化(图 2);再灌注 72h 后,内核层变薄,大部分神经节细胞消失,出现大量空泡(图 5);再灌注 168h 后,内核层明显变薄,神经节细胞核固缩,绝大部分核溶解、呈空泡样改变(图 8)。

蒙药组内核层细胞结构紊乱消失;神经节细胞空泡、缺失现象减少(图 3、6、9)。

维生素 E 组内核层细胞排列稍紊乱,神经节细胞空泡、缺失现象减少(图 4、7、10)。

表 1 额尔敦乌日勒对 RIR 损伤后视网膜中 MDA 含量的影响

($\bar{X} \pm S, \text{nmol/mgprot}$)				
组别	眼数	缺血再灌注时间		
		24h	72h	168h
模型组	18	0.2096 ± 0.0379	0.2531 ± 0.0300	0.2940 ± 0.0249
蒙药组	18	$0.1048 \pm 0.0195^{**}$	$0.1525 \pm 0.0313^{**}$	$0.1967 \pm 0.0291^{**}$
维生素 E 组	18	$0.1592 \pm 0.0332^{*}$	$0.2029 \pm 0.0251^{*}$	$0.2415 \pm 0.0332^{*}$

注:蒙药组及维生素 E 组与模型组比较, * $P<0.05$ 、* * $P<0.01$ 、* * * $P<0.001$ 。
蒙药组与维生素 E 组比较, $P<0.05$ 、 $P<0.01$ 。

表 2 额尔敦乌日勒对 RIR 损伤后视网膜中 SOD 活性的影响

($\bar{X} \pm S, \text{U/mgprot}$)				
组别	眼数	缺血再灌注时间		
		24h	72h	168h
模型组	18	14.695 ± 3.726	10.686 ± 1.265	6.224 ± 1.138
蒙药组	18	$24.145 \pm 2.697^{**}$	$21.376 \pm 3.049^{**}$	$17.179 \pm 3.590^{**}$
维生素 E 组	18	$19.694 \pm 2.891^{*}$	$15.770 \pm 3.621^{*}$	$11.716 \pm 2.359^{*}$

注:蒙药组及维生素 E 组与模型组比较, * $P<0.05$ 、* * $P<0.01$ 、* * * $P<0.001$ 。
蒙药组与维生素 E 组比较, $P<0.05$ 、 $P<0.01$ 。

三、讨 论

本实验采用前房灌注形成高眼压的方法造成视网膜缺血, 拔除穿刺针恢复视网膜的血液供应, 制作了 RIR 模型。该方法简便、模拟性强, 为目前国内外广泛采用的急性视网膜缺血性损伤模型之一^[3]。

蒙药额尔敦乌日勒又名如意至宝丸。它是蒙成

药中的名贵药品, 由珍珠、牛黄、麝香等 29 味药组成。主治白脉病(脑血管病)、黑脉病(心血管病)、中风、痛风及各种顽症(疑难病症)。额尔敦乌日勒有抗心肌缺血和心率失常, 提高小鼠耐缺氧能力, 延长存活时间, 减慢耗氧速度和耗氧量, 改善微循环和血液流变学各项指标等作用, 这些作用发挥很可能同清除和抑制自由基保护氧合血红蛋白相关^[4]。对氧自由基有很强的清除和抑制作用^[5]。

RIR 损伤过程中, 自由基参与其损伤的发生^[6], 脂质过氧化产物丙二醛, 就是自由基攻击不饱和脂肪酸的结果。本实验结果显示, RIR 损伤后 24、72、168h 各组视网膜丙二醛含量逐渐升高, 168h 达高峰(见表 1)。而 SOD 活性相反, 随着时间的延长逐渐下降(见表 2)。这和国内王应利等实验结果一致^[7]。在各个时段, 蒙药组与正常组比较, MDA 含量增高、SOD 活性下降。但较模型组和维生素 E 组, MDA 含量显著降低(见表 1), 而 SOD 活性显著升高(见表 2)。本实验组织病理学观察表明, 蒙药组兔 RIR 损伤后, 视网膜组织结构损害减轻(图 3、6、9), 而模型组视网膜组织损害明显加重(图 2、5、8)。

综上所述, RIR 损伤后额尔敦乌日勒能降低视网膜中 MDA 含量, 升高 SOD 活性。并能减轻视网膜组织结构损伤, 对 RIR 损伤具有保护作用。

参考文献

- 1 巴日格其等.蒙医眼科学.北京:民族出版社,1990.179.
- 2 麻春杰等.加减补阳还五汤和额尔敦乌日勒对大白兔脑缺血的保护作用及血液流变性的影响.中医药学刊,2002,20(2):222~223,237.
- 3 Iijima T,Iijima C,Inao Y,et al.Difference in glutamate release between retina and cerebral cortex following ischemia.Neurochem Int,2000,36(3):221.
- 4 李宝山等.珍珠丸 1、2 号水提液对红细胞氧化溶血及血红蛋白的影响.内蒙古医学杂志.1997,17(1):3.
- 5 李宝山等.珍珠丸-1 和珍珠丸-2 清除和抑制自由基的实验研究.内蒙古医学杂志.1998,30(2):82.
- 6 赵桂秋等.急性高血压状态视网膜自由基损伤的动物实验.中华眼科杂志.1993,29(5):293~295.
- 7 王应利等.尼莫地平对兔视网膜缺血再灌注损伤保护作用的实验研究.眼科新进展.2004,24(1):30~34.

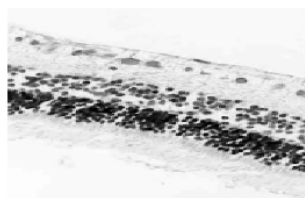


图 1 正常组 HE × 400)

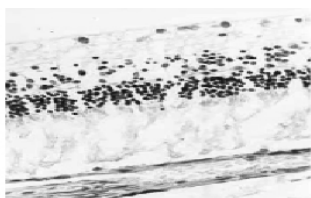


图 2 再灌注 24h 模型组

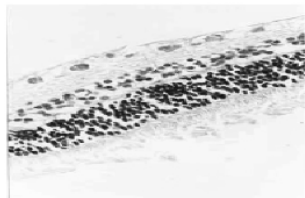

图 3 再灌注 24h 蒙药组

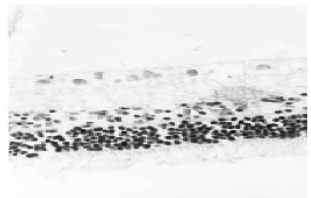

图 4 再灌注 24h 维生素 E 组



图 5 再灌注 48h 模型组



图 6 再灌注 48h 蒙药组

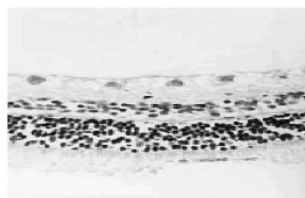


图 7 再灌注 48h 维生素 E 组

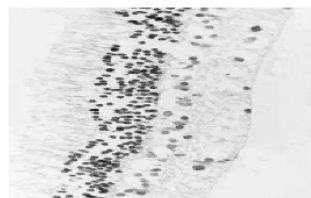


图 8 再灌注 72h 模型组

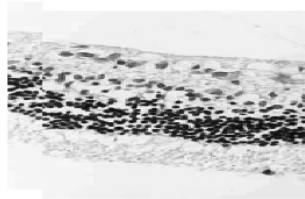


图 9 再灌注 72h 蒙药组

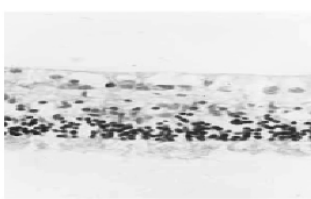


图 10 再灌注 48h 维生素 E 组

Protective Effects of Eerduiwu Geriletu on Rabbits' Retinal Ischemia- Reperfusion Injury

WuRentuya

(Inner Mongolian Medical College Hohhot 010110)

Bao Hongyan

(Chinese and Mongolia Hospital of Inner Mongolia Hohhot 010020)

We studied malondialdehyde (MDA) content, SOD activity, and morphological changes in rabbits' retina, after a retinal ischemia- reperfusion (RIR) injury, in an attempt to understand the protective effects of Eerduiwu Geriletu, a Mongolian medicine, on RIR injury. In the study, 60 Japanese white rabbits were randomly divided into 4 groups, including normal, model, Mongolian medicine, and vitamin E groups. A method of elevating intraocular pressure of rabbits up to 110mmHg for 60 minutes was employed to make a retinal ischemia- reperfusion model. MDA content and SOD activity in rabbits' retina were determined at 24 hr, 72 hr and 168 hr respectively. Slices were observed under an optical microscope using morphological method. In the model group, retina's inner nuclear layer became thinner, cells arrangement became disordered, and ganglion cells decreased in number, with the formation of numerous vacuoles, an increased MDA content, and a decreased SOD activity. Above mentioned changes aggravated over time. Comparing with the model group, the vitamin E group has a more thickened inner nuclear layer of retina and ganglion cells layer. On the contrary, cells arranged regularly in the Mongolian medicine group, with a significantly reduced MDA content, though an obviously elevated SOD activity. We believe that Eerduiwu Geriletu can lower down MDA content in retina, and elevate SOD activity. Meanwhile, it can eliminate free radicals, reducing damages to retina tissues, with a protective effect on retinal ischemia- reperfusion injury.

Keywords: Eerduiwu Geriletu; retina; ischemia- reperfusion injury; malondialdehyde; SOD

(责任编辑: 王 瑀, 责任译审: 邹春申)

(Continued from page 90)

This is a study of fungi diversity of *Radix Ophiopogonis* roots grown in Zhejiang Province and associated soil properties. In the study, a wet screening method was employed to collect arbuscular spores from the soil where *Radix Ophiopogonis* roots were growing. Authors calculated the density of spores, species affluence, and appearance frequency of different species, and analyzed soil properties, and associated metal content and pesticide residues. Authors found that *Radix Ophiopogonis* roots grown in Zhejiang Province are rich in arbuscular resources, with a density of spores at 824.33/100g in number. *Glomus*, *Gigaspora*, and *Acaulospora* are the dominant species, with a fungi affluence reaching 5. Arbuscular spores have developed a distribution pattern featured with distinct seasonal variations. The soil where *Radix Ophiopogonis* roots are grown is rich in metal elements, including calcium, magnesium, zinc, copper, and chromium, without pesticide residues. Authors believe that *Radix Ophiopogonis* roots grown in Zhejiang Province are rich in fungi, including *Glomus*, *Gigaspora*, and *Acaulospora*, with a distinct seasonal variation. It also has a soil that is rich in calcium, magnesium, zinc, copper, and chromium.

Keywords: *Radix Ophiopogonis*, soil, root fungi

(责任编辑: 张述庆, 责任译审: 邹春申)